Über Calcaneusexostosen
als Ursache der Calcaneodynie.

Inaugural-Dissertation

zur

Erlangung der Doktorwürde

der

Medizinischen Fakultät der Universität Rostock

vorgelegt

von

W. FISCHER

aus **Ostrau** i. Sa.

ACAD. LUGD. BAT. BIBL.

Rostock.

Rats- und Universitäts-Buchdruckerei von Adlers Erben, G. m. b. H.

1909.

Gedruckt mit Genehmigung der Medizinischen Fakultät
zu Rostock.

Referent: Professor Dr. Müller.

Die Calcaneodynie ist erst seit verhältnismäßig kurzer Zeit zum Gegenstand eines eingehenden Studiums geworden. Franke macht in seiner Arbeit „Über den Fußsohlenschmerz und seine Behandlung" chronische Periostitis des Calcaneus, auch Schleimbeutelentzündungen, schließlich entzündliche Veränderungen der Plantarfascie, die auf das Periost des Fersenbeins übergreifen, für die typischen Schmerzen verantwortlich und bringt diese Entzündungen in direkten Zusammenhang mit der Influenza, mit Mischinfektionen und mit einem Trauma, während Joachimsthal die Gonorrhoe, Jacquet außerdem die Gicht als die ursächlichen Momente anführt. Aber die größere Zahl der Fälle von Hackenschmerz zählt Franke zu den rein nervösen Krankheitsprozessen. Jakobsthal sieht als die häufigste Ursache des Fersenschmerzes die Erkrankung der Bursa achillea profunda und der Bursa subcalcanea, sowie gleich zahlreichen anderen Autoren, Exostosen des Tuber calcanei an. Die letztgenannte Ursache wurde erst gefunden, nachdem man den Calcaneus im Röntgenogramm sichtbar darzustellen vermochte. Seitdem ist in einer Reihe von Arbeiten, so von Blencke, Lehr und Selka, über die Calca-

neodynie im Anschluß an Calcaneusexostosen geschrieben worden. Die folgende Abhandlung soll ebenfalls einen Beitrag zur Lehre von dem sogen. Fersenbeinsporn liefern.

Prädilektionsstellen für die Bildung der Exostosen am Calcaneus sind das der Plantarfascie und der Sehne der Mm. abductor hallucis und flexor digitorum brevis als Ansatzstelle dienende Tub. mediale und die Insertionsstelle der Achillessehne am oberen Rande des Calcaneus, wie die anatomischen Befunde vor der Röntgen-Ära gezeigt haben und die Röntgenogramme jetzt bestätigen. Je nach der Lokalisation unterscheidet man daher auch einen plantaren oder unteren und einen oberen Sporn. In seltenen Fällen ist eine doppelte plantare Exostose vorhanden und zwar je eine dem Tub. mediale und dem Tub. laterale aufsitzende.

Nach der Größe der Spornbildung haben wir zwischen ausgebildeten und angedeuteten Exostosen unterschieden (vergl. Tabelle). Natürlich empfiehlt sich eine gewisse Vorsicht bei der Diagnose „Angedeutete Spornbildung", weil bei seitlicher Röntgenaufnahme des Fußes durch forcierte Innenrotation oder auch Supination eine Verzeichnung der normal vorhandenen Processus medialis und lateralis des Tuber calcanei bedingt und so dem Aussehen einer Exostose ähnliche Prominenzen vorgetäuscht werden können. Aber diese erscheinen mehr abgerundet und stumpfer als die in der Regel mehr oder weniger zugespitzten Exostosen, wie man bei einem normalen

Fußgelenk durch seitliche Aufnahme und dementsprechender Rotationsstellung zu jeder Zeit nachweisen kann.

Wie an vielen anderen prominenten Punkten des Skeletts, so findet sich nach Spalteholz, Rössler u. a. am Ansatz der Achillessehne fast immer und an der Insertionsstelle der Plantarfascie häufig ein Schleimbeutel, die Bursa subachillea und die Bursa subcalcanea.

Die umstehende Tabelle soll einen Überblick gewähren über die Häufigkeit des Vorkommens der verschiedenen Calcaneusexostosen in den einzelnen Altersstufen, sowie über das gleichzeitige Auftreten der typischen Spornbildungen zusammen mit anderen Knochenveränderungen des Fußes und mit der Arteriosklerose der Fußarterien. Die Zusammenstellung ist das Ergebnis einer eingehenden Durchsicht sämtlicher in Betracht kommenden Röntgenplatten, soweit diese in der Röntgenabteilung der hiesigen chirurgischen Klinik aufbewahrt wurden und des Näheren noch einmal kontrolliert werden konnten. Nicht in allen, aber in der weitaus größten Zahl der Fälle konnten wir an der Hand der Röntgenogramme beider Fußgelenke das doppelseitige Auftreten der Exostosen nachweisen. Insbesondere wurden bei den zahlreichen Kontroll- und systematischen Untersuchungen, welche zur Klärung der Frage, inwieweit die im Röntgenogramm an den Tubercula calcanei sichtbaren Knochenvorsprünge im Bereich des Normalen gelegen oder als abnorme

Exostosenbildung aufzufassen sind, vorgenommen wurden, stets Röntgenogramme von beiden Fußgelenken angefertigt.

Alter Jahre	Zahl der Individuen	Zahl der Individuen mit ausgeb. Exostose unten	mit ausgeb. Exostose oben	mit anged. Exostose unten	mit anged. Exostose oben	Andere Knochenveränderungen	Arter.-skler.
1—10	15	—	—	—	—	—	—
11—15	18	—	—	—	—	—	—
16—25	30+98S	1+3S	—	0+6S	0+2S	6	—
26—40	45	12	2	1	2	6	1
41—60	39	9	4	2	3	8	2
61—	9	2	1	—	—	2	1
	157+98S / 255	24+3S / 26	7	3+6S	5+2S	22	4

In den in der Literatur von anderen Autoren niedergelegten und operativ behandelten Fällen handelt es sich fast ausschließlich um Patienten, die im vorgerückten Alter stehen, während die von uns operierten dem zweiten resp. dritten Decennium angehörten. Das gab uns Veranlassung, die Fersenbeine einer größeren Anzahl (98) beschwerdefreier Soldaten im Alter von 20—24 Jahren röntgenologisch zu untersuchen, und wir fanden nur bei 3 von ihnen beiderseitig ausgebildete und bei 6 angedeutete Exostosen (s. Tab. S).

Wie die Tabelle zeigt, sind die Fersenbeine von insgesamt 255 Individuen röntgenologisch unter-

sucht worden. In 26 Fällen beobachteten wir die unteren Exostosen (10,2 %), in 6 Fällen die oberen (2,4 %) deutlich ausgebildet. Blencke dagegen berichtet von 673 Röntgenaufnahmen, unter denen er 19 Exostosen fand (2,8 %). Unter den von uns gefundenen 26 plantaren Exostosen hatten jedoch nur 6 nachweislich Beschwerden gemacht, so daß diese dem von Blencke gefundenen Prozentsatz ungefähr entsprechen.

Was das Alter anbelangt, so ergibt sich, daß im 3.—6. Decennium am häufigsten deutliche Spornbildungen auftreten. Sodann ist das 7. und 8. Decennium am meisten betroffen, und schließlich folgt das 2. Jahrzehnt. Unter dem 16. Lebensjahre konnten wir keinerlei Exostosenbildung nachweisen, wohl aber sieht man häufig an der Unterfläche des Knochenkerns des Calcaneus-Körpers eine spitze Prominenz angedeutet, eine Varietät, welche allerdings in ihrer Lokalisation ganz den Calcaneusexostosen entspricht.

In bezug auf die Häufigkeit stehen die unteren Calcaneusexostosen an erster Stelle. Wir beobachteten dieselben in zwei typischen Formen, sodaß uns nach diesen eine Einteilung in zwei Gruppen berechtigt erscheint. In die eine sind die meist kurzen, zugespitzten Exostosen zu rechnen, die mit breiter Basis und mehr oder minder senkrecht nach abwärts gerichtet der Unterfläche des Knochens aufsitzen. Dieselben geben nicht allein im Röntgenogramm ein regelmäßiges, scharf konturiertes Bild, sondern gestatten auch eine deutliche Unterscheidung

zwischen Corticalis und Spongiosa an der Exostose selbst (Fig. 1).

Fig 1.

In die andere Gruppe gehören die Sporn-bildungen, die mehr lang gezogen und nicht scharf zugespitzt sind, sondern oft büschelförmig endigend im Bilde erscheinen und mehr horizontal, also in der Richtung der Plantarfascie und der erwähnten Muskeln, stehen (Fig. 2).

Fig. 2.

Beide Arten sind vielleicht auch in bezug auf ihre Pathogenese von einander zu trennen. Die

scharfe Begrenzung der ersteren im Röntgenbild, die scharf konturierte regelmäßige Corticalis der Exostose, legt die Vermutung nahe, daß es sich [um angelegte Spornbildungen] vielleicht um einen im Bereiche gewisser normaler Grenzen gelegenen Befund handelt [....]; dies um so mehr, als wir bei den vollkommen dienstfähigen Soldaten nur diesen Typus und ebenso bei beschwerdefreien Individuen als Nebenbefund am häufigsten diesen Typus fanden.

Auf die Genese der Exostosen vom Typus 2, deren Aussehen im Röntgenogramm allein schon den Röntgenbildern bei chronischer Periostitis anderer Knochen so ähnlich ist, daß man ohne weiteres an einen entzündlichen Prozeß zu denken geneigt ist, kommen wir später zurück. Jetzt sollen kurz die Krankengeschichten von drei an der hiesigen Klinik beobachteten resp. operierten Fällen folgen.

I. Paul R., 18 J. alt, Schlosserlehrling. Er gibt an, nie ernstlich krank gewesen zu sein. Auch hat er keine Geschlechtskrankheit überstanden. Seit $^3/_4$ Jahren bemerkte Pat. beim Stehen Schmerzen in beiden Füßen, sodaß er seinem Berufe nicht nachgehen konnte. Zu Beginn des Leidens machten Bettruhe und hydrotherapeutische Behandlung die Füße auf einige Zeit wieder gebrauchsfähig, bis die Schmerzen von neuem und heftiger als zuvor auftraten und jeglicher Behandlung trotzten. Pat. suchte deshalb die hiesige chirurgische Klinik auf, wo die Fußabdrücke beiderseitigen Plattfuß und das Röntgenogramm einen doppelseitigen unteren Calcaneus-

sporn (Typus Fig. 2) ergaben. Da Bäder, Bettruhe, Massage und feuchte Umschläge, selbst sorgfältig hergestellte federnde Einlagen ohne Erfolg blieben, wurden schließlich die Exostosen durch Operation entfernt. Man fand dabei nicht nur, wie man nach dem Röntgenbilde erwartet hatte, in der Gegend des Ansatzes der Plantarfascie einen spitzen Knochenvorsprung, sondern außerdem war der Ansatzteil der Fascie in Form einer nach vorn sich verjüngenden Leiste auf eine Strecke von etwa 1 cm verknöchert. In den angefertigten mikroskopischen Präparaten läßt sich, wie Fig. 3 zeigt, links unten die Struktur

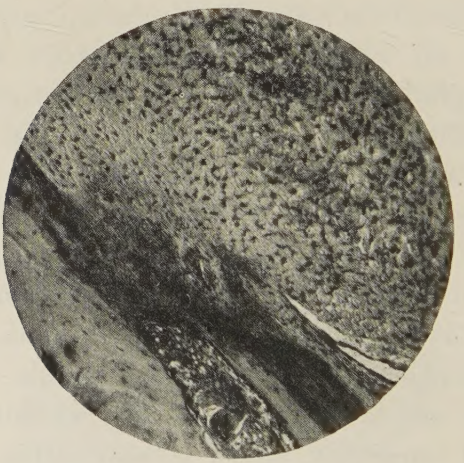

Fig. 3.

eines normalen, straffen, kernarmen Bindegewebes nachweisen (normales Sehnengewebe!); daran anschließend sieht man eine Zone zunächst von etwas

kernreicherem Bindegewebe, an das sich weiter nach außen ein äußerst zellreiches Gewebe anschließt, dessen Zellen sternförmig verästelte Kerne darbieten (osteoides Gewebe!), wie aus Fig. 4 zu ersehen ist.

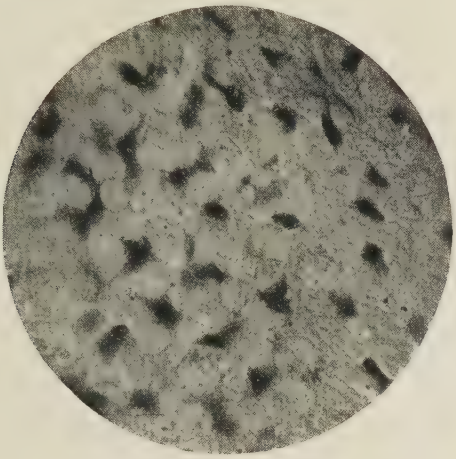

Fig. 4.

Die Wundheilung verlief per granulationem; Pat. konnte nach 6 Wochen beschwerdefrei entlassen werden.

Eine Kontrolluntersuchung etwa 9 Monate nach der Operation ergab kein Rezidiv; an der Meißelstelle keine Exostosenbildung, kein Druckschmerz an der Unterfläche des Calcaneus bei Palpation. Pat. geht seinem Beruf als Schlosser beschwerdefrei nach.

II. Fritz R., 30 J. alt, Maschinist. Er hat Lungenentzündung überstanden, sonst ist er immer gesund gewesen. Im Oktober 1907 ist Pat. aus einer Höhe von 8 m auf die Füße gefallen, wonach er sofort

heftige Schmerzen in beiden Fersen verspürte, besonders rechts. Das rechte Bein soll anfangs auch bis übers Knie geschwollen gewesen sein. Pat. lag zu Bett, trug 14 Tage lang Gipsverband. Darnach Einreibungen und Massage. Nach 9 Wochen Gehversuche; dabei starke Schmerzen in der rechten Ferse, die auch im Dezember 1908 noch bestanden, als Pat. unsre Klinik aufsuchte. Die Fußabdrücke ergaben beiderseits mäßigen Grad von Plattfuß, rechts ausgesprochener als links. Bei der Palpation fühlt man eine deutliche Erhabenheit, die quer durch die Basis des Tuber calcanei verläuft und stark druckempfindlich ist. Das Röntgenbild ergibt dementsprechend am rechten Calcaneus eine deutliche untere Exostose an typischer Stelle und von der Form der Fig. 2. Auf der linken Seite kein Sporn. Weder käufliche Gummi-Einlagen, noch nach dem Gips-Abguß hergestellte federnde Plattfußsohlen vermochten die bestehenden Beschwerden zu beseitigen. Deshalb wurde die Exostose auf operativem Wege entfernt. Sie hatte etwa die Form eines kurzen Prismas. Ein Schleimbeutel war in der nächsten Umgebung des Sporns nicht zu finden.

Die Wundheilung erfolgte primär; Pat. wurde nach 3 Wochen beschwerdefrei entlassen.

III. Max W., 27 J. alt, Küfer, von ungewöhnlicher Korpulenz. Vor 6 Jahren hat er an Gonorrhoe gelitten, vor 4 Jahren „Gelenkrheumatismus" überstanden. Er ist damals 8 Monate lang arbeitsunfähig gewesen. Es sollen Schmerzen in beiden Fuß-

gelenken bestanden haben; mehr als die Gelenke sollen aber die Sohlenflächen in der Fersengegend schmerzhaft gewesen sein, besonders bei Druck auf das Fersenbein und bei den ersten Gehversuchen nach dem Krankenlager. Ruhigstellung der Füße, Umschläge, auch Plattfußeinlagen, vermochten keine Besserung herbeizuführen. Die Röntgenaufnahmen ergaben neben deutlichen spitzen, der Lokalisation nach epiphysären Exostosen am unteren Ende der Tibia und Fibula, sowie am rechten Talus, an der Unterfläche beider Calcanei spornartig hervortretende Knochenvorsprünge (Typus der Exostose: Fig. 2).

Bei der Operation zeigte sich, daß am vorderen Rande der Exostose teils sehnige, teils muskulöse Teile des M. flexor digitorum brevis inserierten. Über dem Sporn wurde ein Schleimbeutel mit entzündlich verdickter Wand gefunden und mitentfernt. Die Heilung verlief primär; Pat. konnte nach $3^1/_2$ Wochen arbeitsfähig entlassen werden.

Die Kontrolle 8 Wochen nach der Operation erwies den W. beschwerdefrei, obgleich sich auf der einen Seite an der Meißelstelle des Calcaneus geringe, aber mehr gleichmäßig flache, periostale Wucherungen im Röntgenbilde nachweisen ließen. —

Bei der Beurteilung der drei angeführten Fälle in bezug auf ihre Pathogenese kommen anamnestisch und nach dem klinischen Befund chronische traumatische Irritation der Sehnenansätze, der Fascie und des Periosts, ferner das einmalige Trauma und

schließlich Entzündungserscheinungen infektiöser Natur, vor allem der Schleimbeutel, in Betracht.

In Fall I handelt es sich um einen Schlosserlehrling, bei dem sich infolge der von früh bis abends im Stehen zu verrichtenden Arbeit ein statischer Plattfuß entwickelt hat. Naturgemäß wird deshalb ein dauernder intensiver Zug und Druck auf die Plantarfascie und auf die Ansatzstellen der Plantarmuskulatur, sowie eine Reizung des Periosts des Tuberculum mediale hervorgerufen. Auf diese Einwirkung haben vielleicht die betreffenden Gewebe mit entzündlicher Veränderung geantwortet, als deren Produkt eine Umwandlung, vornehmlich des Sehnen- und Fasciengewebes in Knochengewebe, anzusehen ist, was ja durch den makroskopischen und mikroskopischen Befund bestätigt wird. Daß die mechanische Irritation in ätiologischer Beziehung in Betracht kommt, dafür spricht aus leicht begreiflichen Gründen auch die Tatsache, daß bei weitem mehr männliche Individuen Calcaneusexostosen aufweisen als weibliche, und das beweist auch eine Anzahl von Fällen, bei denen verschieden deutlich ausgebildeten Plattfüßen desselben Individuums verschieden große Spornbildungen entsprechen.

Bei Fall II könnten das einmalige Trauma und sekundäre entzündliche Veränderungen der Plantarfascie als ursächliches Moment für die Entstehung der Exostose in Betracht gezogen werden. Näher liegt, daß es sich um einen schon vor dem Unfall bestandenen Sporn handelt, welcher erst jetzt, vielleicht nach

weiterer Abplattung des Fußgewölbes, Beschwerden macht.

Bei Fall III fanden wir, daß außer den beiderseitigen unteren Calcaneusexostosen noch andere Knochenveränderungen, wie Rauhigkeiten am Dorsum pedis und Exostosen am unteren Ende der Fibula und der Tibia, bestanden. Als lokale Ursache können wir hier die abnorme Belastung des Fußgewölbes durch das ungewöhnliche Körpergewicht und somit einen chronisch-traumatischen Reiz auf Plantarmuskeln und -Fascien und auf deren periostale Insertion annehmen. Man darf aber auch den anamnestisch angegebenen Gelenkrheumatismus nicht unberücksichtigt lassen, zumal da Pat. während desselben besonders über Schmerzen in beiden Füßen zu klagen hatte. Daß der Gelenkrheumatismus die Disposition zu Knochenveränderungen abgeben kann, ist ja bekannt. Dafür spricht auch, daß wir deutliche Calcaneusexostosen bei 7 Personen vorfanden, die ebenfalls Gelenkrheumatismus überstanden hatten. Vielleicht würde eine systematische Röntgenuntersuchung einer größeren Anzahl von Individuen, die Polyarthritis überstanden haben, einen sicheren Aufschluß geben.

Die Entstehungsursache der Calcaneusexostosen im Anschluß an Gelenkrheumatismus ist wohl in der entzündlichen Veränderung der benachbarten Schleimbeutel zu suchen, die sekundär das Periost zur Knochenneubildung veranlassen. Für diese Annahme, die besonders Selka und Jakobsthal äußerten, spricht

auch der Befund bei der Operation in Fall III, wo auf beiden Seiten außer dem Sporn je eine entzündlich verdickte Bursa vorhanden war, die mit exstirpiert wurde.

Daß andere Gelenkentzündungen, z. B. die auf gonorrhoischer Basis entstandenen (Bähr), zu denselben Bildungen veranlassen können, ist anzunehmen, wenn primär eine Bursitis subcalcanea vorgelegen hat. Aber eine Gonorrhoe, die ohne irgend welche Erscheinungen an den Gelenken des Fußes abgelaufen ist, als Ursache für das Auftreten der Exostosen anzuschuldigen, erscheint uns gewagt. Wir fanden in mehreren Fällen trotz mehrmals überstandener Gonorrhoe keinen Sporn.

Bei der weitaus größten Zahl der in der Literatur angeführten und der von uns beobachteten Fälle von Calcaneusexostosen (cf. Tabelle) handelt es sich um Individuen des vorgerückten Lebensalters. Für eine Reihe von ihnen wird eine der vorher erwähnten Ursachen zu Grunde liegen; für die Mehrzahl dürfen wir aber wohl die Veranlassung zu der Spornbildung in jener, im Alter so häufig auftretenden Konstitutionsanomalie suchen, „die ihre Äußerung in osteoarthritischen Prozessen an verschiedenen Knochenteilen findet“ (Haglund). Und in der Tat fanden wir gerade bei Individuen, die das 40. Lebensjahr überschritten hatten, außer dem unteren nicht selten noch einen oberen Sporn und fast regelmäßig Knochenveränderungen an anderen Teilen des Fußskeletts (s. Tabelle).

Gleichzeitig mit diesen Veränderungen beobachteten wir auf einigen wenigen Röntgenbildern auch Arteriosklerose der Fußarterien. Exakte klinische Angaben über weitere Zeichen von Arteriosklerose standen uns nicht immer zur Verfügung.

Blencke, Köhler und Selka sahen beide Erscheinungen — Exostose und Arteriosklerose — öfter gemeinsam auftreten und haben sie deshalb in ursächlichen Zusammenhang gebracht. Ob ein solcher tatsächlich besteht, läßt sich nicht nachweisen. Es liegt wohl aber eher die Vermutung nahe, daß es sich um ein zufälliges Zusammentreffen dieser beiden Altersprozesse handelt, was bei der Häufigkeit der Arteriosklerose, auch in den mittleren Lebensjahren, nicht zu verwundern ist.

Endlich müssen wir noch auf eine Ätiologie eingehen, die Bettmann und Bähr der Entstehung der von ihnen beobachteten Calcaneusexostosen zu Grunde gelegt haben. Beide Autoren geben der Möglichkeit Ausdruck, daß die Exostose einem aus der Corticalis des Fersenbeins ausgesprengten Knochenstück entsprechen kann. Das gab uns Veranlassung, früher an der hiesigen chirurgischen Klinik wegen Calcaneusfraktur behandelte Patienten jetzt nochmals, und zwar 2—9 Jahre nach der Behandlung, röntgenologisch zu untersuchen. Wenn auch die Beschaffenheit mancher Frakturen zu berechtigter Hoffnung auf einen positiven Befund Anlaß gab — das Röntgenbild der frischen Fraktur zeigte Splitterbildung und Dislokation der Corticalis-

fragmente — so fanden wir doch in keinem von 8 untersuchten Fällen den erwarteten Sporn an der Bruchstelle, wohl aber bei zwei Individuen beiderseits die typisch lokalisierten Exostosen, während die dislocierten Knochenteile resorbiert waren.

Was die Beschwerden bei bestehenden Calcaneusexostosen angeht, so kommen fast ausschließlich die unteren Spornbildungen in Betracht. Diese können, wie vor allem auch die Untersuchung der Soldaten gezeigt hat, viele Jahre hindurch, oft auch für immer, symptomlos verlaufen, u. U. aber ihre Anwesenheit durch heftige Schmerzen verraten, wenn sie bei Senkung des vorher normalen Fußgewölbes ihre Stellung verändern und so die umgebenden Weichteile irritieren (Klopfer), oder wenn sie infolge verminderter Elastizität oder infolge traumatischer Einwirkung direkt oder indirekt Insulte erleiden, oder endlich, wenn sie nach entzündlichen Veränderungen ihres Periosts eine größere Ausdehnung erfahren haben.

In bezug auf die Therapie scheint uns eine orthopädische Behandlung in den meisten Fällen die normale zu sein, zumal nicht allein häufig ein ausgebildeter Plattfuß — wie ja auch von anderen Autoren festgestellt ist — gleichzeitig mit dem Calcaneussporn beobachtet wird, sondern auch die Beschwerden nach Behandlung des Plattfußes häufig geringer werden oder völlig schwinden. Nur in jenen Fällen, welche jeder orthopädischen Plattfußbehandlung trotzen, erscheint uns auch schon im

jugendlichen Alter eine operative Behandlung durchaus indiziert, wenn klinisch und röntgenelogisch durch die Richtung und Größe der Exostose die Beschwerden allein zu erklären sind. Dafür spricht auch das bisher gute Resultat der von uns operierten Fälle.

Es erscheint uns wünschenswert, bei der Operation nicht allein die Exostose, sondern auch den benachbarten Teil der Crista zwischen den beiden Tubera calcanei, soweit er besonders prominiert, mit fortzunehmen. In Fall I, wo wir am rechten Fuß nur die am meisten prominierende Exostose abmeißelten, sahen wir auf dem Röntgenbilde bei der Nachuntersuchung, ca. 9 Monate nach der Operation, eine geringe flache Neubildung entstanden, die allerdings keine Beschwerden verursacht, u. U. aber die Veranlassung zu einem Rezidiv geben kann. Am linken Calcaneus, wo eine radikale Entfernung der Knochenleiste vorgenommen worden war, trat keinerlei Knochenneubildung an der Operationsstelle auf.

Das Résumée unserer Untersuchung ist folgendes:

Der meist beiderseitig auftretende Fersenbeinsporn wurde in zwei regelmäßig wiederkehrenden Typen im Röntgenogramm beobachtet, welche nach unseren Erfahrungen nicht allein hinsichtlich ihrer Beschwerden, sondern auch ihrer Ätiologie verschieden zu beurteilen sind. In den meisten Fällen fanden wir gleichzeitig mit dem Fersenbein andere Knochenveränderungen (Exostosen oder osteoar-

thritische Prozesse) im Röntgenbild und unter 26 Fällen viermal eine röntgenographisch (!) nachgewiesene Arteriosklerose.

In acht Fällen von Compressionsfraktur des Calcaneus zeigte sich später keine Exostosenbildung an der Bruchstelle (2—9 J. nach der Verletzung).

Wenn die Beschwerden durch konservative Behandlungsmethoden nicht zu beseitigen sind, empfiehlt sich auch schon bei jugendlichen Individuen eine Abtragung des Sporns mit gründlicher Entfernung seiner ganzen Basis.

Zum Schluß gestatte ich mir, Herrn Professor Müller für die freundliche Überlassung des Materials und Herrn Dr. Plagemann für die freundliche Unterstützung bei der Herstellung der Röntgenaufnahmen meinen ergebensten Dank auszusprechen.

Literaturangaben.

Bähr, Zur Kasuistik der Fersenbeinbrüche „Archiv für Orthopädie, Mechanotherapie und Unfallchirurgie", 1903, Bd. 1.

Bettmann, Über eine Absplitterung aus der Corticalis des Fersenbeins. „Monatsschrift für Unfallheilkunde und Invalidenwesen", 1905, Nr. 3.

A. Blencke, Bemerkungen über den Calcaneussporn. „Zeitschrift für orthopädische Chirurgie", Bd. XX.

Chrysospathes, Die Variationen einiger Skeletteile und die von ihnen ausgehenden Beschwerden. „Zeitschrift für orthopädische Chirurgie", Bd. XVIII, Heft 3 u. 4.

Ebbinghaus, Ein Beitrag zur Kenntnis der traumatischen Fußleiden. Die Verletzung des Tuberculum majus calcanei. „Centralblatt für Chirurgie", 1906.

Ewald, Über Fußschmerzen infolge von minder auffälligen Ursachen „Wiener medizinische Wochenschrift", 1906.

Franke, Die Erkrankungen der Knochen, Gelenke und Bänder bei Influenza. „Archiv für klinische Chirurgie" Bd. 49.

P. Haglund, Über den sogenannten Calcaneussporn. „Zeitschrift für orthopädische Chirurgie".

Hoffa, Ein Beitrag zu den Erkrankungen der Plantarfascie. „Centralblatt für Chirurgie". 1898, Nr. 6.

Jakobsthal, Über Fersenschmerzen. Ein Beitrag zur Pathologie des Calcaneus und der Achillessehne. „Archiv für klinische Chirurgie", Bd. XXVIII.

A. K. Janowski, Ein Fall von operativ geheilter Calcaneodynie (Klopfer). „Fortschritte auf dem Gebiet der Röntgenstrahlen", XII.

A. K. Janowski, Zur Frage der Calcaneodynie, verursacht durch Hypertrophie des Processus tuberis calcanei (Guckel). „Centralblatt für Chirurgie", 1907, II.

Joachimsthal, Die nicht durch Plattfuß bedingten Formen des Fußsohlenschmerzes. „Handbuch der orthopädischen Chirurgie", II.

Krause und Trappe, Ein Beitrag zur Kenntnis der Myositis ossificans progressiva. „Fortschritte auf dem Gebiet der Röntgenstrahlen", XI.

H. Lehr, Über die plantare Exostose des Fersenbeines. „Zeitschrift für orthopädische Chirurgie", XIX, Heft 3 u. 4.

Nasse und Borchardt, Der Fußsohlenschmerz, „Handbuch der praktischen Chirurgie", V.

Plettner, Über die Exostose des Fersenbeins. „Jahresbericht der Gesellschaft für Natur- und Heilkunde in Dresden", 1900.

Riedinger, Bemerkungen zum Knochenbefund in der Plantarfascie. „Centralblatt für Chirurgie", 1898, Nr. 26.

Rössler, Zur Kenntnis der Achillodynie. „Deutsche Zeitschrift für Chirurgie", Bd. 42.

A. Selka, Über Calcaneusexostosen. „Fortschritte auf dem Gebiete der Röntgenstrahlen".

Lebenslauf.

Ich, Alfred Walter Fischer, wurde am 4. August 1883 zu Ostrau i. Sa. geboren als Sohn des Baumeisters Clemens Fischer. Meinen ersten Unterricht genoß ich in der Volksschule zu Ostrau. Ostern 1895 kam ich auf die Realschule zu Leisnig, die ich Ostern 1900 verließ, um auf das Realgymnasium zu Döbeln überzusiedeln, wo ich Ostern 1904 das Zeugnis der Reife erlangte. Meine Studiensemester verbrachte ich auf den Universitäten Leipzig und Rostock. Die ärztliche Vorprüfung bestand ich am Ende des W.-S. 1906/07 in Leipzig; die Staatsprüfung beendete ich am 10. Mai 1909 in Rostock.